Lane Medical Libra

Aus der Chirurgischen Veterinärklinik der Universität Gießen

Direktor: Geheimer Medizinalrat
Professor Dr. W. Pfeiffer

„Zur Osteodystrophia fibrosa des Schweines"

INAUGURAL-DISSERTATION

zur
Erlangung der Doktorwürde
der
Veterinärmedizinischen Fakultät
der Hessischen Ludwigs-Universität
zu Gießen,
eingereicht von

Albert Barnscheidt
appr. Tierarzt aus Wiesbaden

1934

Aus der Chirurgischen Veterinärklinik der Universität Gießen

Direktor: Geheimer Medizinalrat
Professor Dr. W. Pfeiffer

„Zur Osteodystrophia fibrosa des Schweines"

INAUGURAL-DISSERTATION

zur
Erlangung der Doktorwürde
der
Veterinärmedizinischen Fakultät
der Hessischen Ludwigs-Universität
zu Gießen,
eingereicht von

Albert Barnscheidt
appr. Tierarzt aus Wiesbaden

1934

Gedruckt mit Genehmigung der Veterinärmedizinischen Fakultät der Universität Gießen

Referent:

Geheimer Medizinalrat Professor Dr. W. Pfeiffer

Meinen lieben Eltern in Dankbarkeit

gewidmet

Digitized by the Internet Archive
in 2026

https://archive.org/details/IA40154009_0050

Einleitung.

Als Schnüffel- oder Schnuffelkrankheit konnte ich in dem mir zugänglichen Schrifttum häufiger verschiedenartige Erkrankungen beim Schweine beschrieben finden. Die meisten Autoren verstanden darunter eine durch Verdickung der Gesichtsknoten, Nasenausfluß und schnarchendes Atmen gekennzeichnetes Krankheitsbild. Die pathologisch anatomische Grundlage sollte verschiedener Natur sein. Rachitis — Osteomalacie — chronisch-eitriger Nasenkatarrh — Tuberkulose — Aktinomykose und Sarkomatose. In wieweit diese Urteile zutreffend waren, ist an Hand dieser Veröffentlichungen nicht zu entscheiden, da nicht immer histologische Untersuchungen vorgenommen wurden. In einzelnen Fällen will man auch neben den geschilderten Erscheinungen am Kopfe, Auftreibungen an den Gliedmaßen, Störung der Bewegungsmöglichkeit, wie kurz gespannten Gang und Schmerzen beim Aufstehen gefunden haben.

Schon im Jahre 1842 befaßt sich Spinola (28) in seinem Werke „Die Krankheiten der Schweine" mit der Schnüffelkrankheit. Er bezeichnet dieselbe als eine bösartige Katarrhform, die mit Auflockerung der Nasenschleimhäute, höherer Rötung derselben, Auftreibungen der Nasenmuschel, des Siebbeins und der übrigen Gesichtsknochen einhergehe. Diese Auftreibungen faßt er als Geschwulst auf und sagt weiter, sie könne so groß werden, daß kaum noch die Augenlidspalte zu sehen sei. Die Kehlgangslymphknoten seien geschwollen, es bestände wäßrig schleimiger Nasenausfluß, oft trete richtiges Nasenbluten auf, weshalb man solche kranke Schweine als „Blutnasen" bezeichne. Der Krankheitsverlauf wird so geschildert, daß die Schweine in ein Zehrfieber (Kachexie) verfallen und innerhalb 3—6 Tagen verenden oder aber in 14—21 Tagen Heilung eintrete. Aetiologisch glaubt er, daß es sich um einen Katarrh handele, dem eben junge Tiere schneller anheimfallen, und zieht zum Vergleiche die Druse bei Pferden heran, er erwähnt aber, daß Franque in der „Teutschen Zeitschrift für die gesamte Tierheilkunde" der Ansicht ist, daß diese Krankheit auch vererbbar sei. Ferner erwähnt Spinola, daß sie manchen Gegenden, besonders Gebirgen und auch Rassen, eigen sei. Die Prognose stellt er im allgemeinen ungünstig, nur bei frühzeitigem Erkennen schlägt er als Therapie Brechweinstein, Nieswurz, Einreibungen mit grauer Quecksilbersalbe, Kampferliniment und Kampferspiritus vor. Auch die operative Methode erwähnt er: Man legt tiefe Schnitte in die brandige Geschwulst, um so dem Eiter besser Abfluß zu verschaffen.

G. C. Haubner (10) 1848 glaubte, daß es sich um Osteomalacie handele, die sich durch erschwertes, schnuffelndes Atmen, starke Auftreibung im Bereiche der Nase, verringerte Nahrungsaufnahme, Abmagerung und Entkräftung kennzeichne, und oft den Tod zur Folge habe. Als Ursache nimmt er Erkältung an, aber er hält diese Erklärung nicht als ausreichend und vermutet noch andere Ursachen, aber Vererbung, Ansteckung, Wühlen im steinigen Boden, zu kurze, stumpfe Nasen hat er nicht bestätigen können.

Im Jahresbericht über das Veterinärwesen im Königreich Sachsen aus dem Jahre 1860 erwähnt G. C. Haubner (11), daß nach Mitteilung von Theodor Haubold diese Krankheit hauptsächlich im Erzgebirge vorkommt und besonders englische Schweine befällt, und zwar im Alter von 3—10 Wochen, stets gehe diese Erkrankung mit Gelenkentzündung und Fieber einher. Als Komplikation stelle sich oft Borkenausschlag ein. Die Frage der Aetiologie läßt er vollkommen offen.

Einer der ersten Autoren, der im Jahre 1877 genauere Untersuchungen makroskopischer und mikroskopischer Art an Schweineschädeln angestellt hat, ist Adolf Schneider (25). Als Ursache nimmt er einmal Vererbung an, da er beobachtet hat, daß die Nachkommen von einem Eber mit kurzem Rüssel oft mit der Schnüffelkrankheit behaftet waren. Das Wühlen auf steinigem Boden lehnt er vollends ab, ebenso die Ansicht, daß es sich um eine besondere Form der Rachitis oder Osteomalacie handele. Auch die rarefizierende Ostitis lehnt er ab mit der Begründung: „Warum befällt diese Krankheit ausschließlich die Gesichtsknochen?“ Schneider glaubt, daß die Ursache in einer rudimentären Beschaffenheit der Düten und des Siebbeins zu suchen sei, hierdurch werden leicht Fremdkörper wie Staub und andere Keime eingeatmet, aber sehr schwer entfernt, weil der Luftstrom in den außerordentlich großen Nasenhöhlen eine Abschwächung erfährt und so besonders der Randstrom die Keime nicht mit hinauspustet. Es entstehe so eine Entzündung und diese könne einen chronisch eitrigen oder auch eitrig hämorrhagischen Nasenkatarrh mit Auftreibungen der Angesichtsknochen bedingen.

Im Jahre 1890 beobachtete Schell (26) bei 4—5 Monate alten Ferkeln desselben Wurfs die Schnüffelkrankheit. Er beschreibt kurz das klinische Bild: Alle Gesichtsknochen waren stark aufgetrieben und hart, aber nicht schmerzhaft, die Futteraufnahme erschwert, das Atmen erfolgte unter starkem Schnaufen. Bei der genaueren Untersuchung will er ein Osteoidsarkom gefunden haben, welches einmal vom Oberkiefer, das andere Mal vom Unterkiefer seinen Ausgang genommen hatte. Die Knochensubstanz des Oberkiefers, des Nasen- und Gaumenbeins war vollständig zerstört, lediglich das Periost war noch erhalten geblieben. Stellenweise war das Gewebe der Geschwulst weniger hart und von weißer

Farbe. Schell lehnt eine kongenitale Anlage bezw. Entwicklung ab, da alle nachkommenden Würfe gesund waren und auch die Muttersau und der Eber aus Zuchten stammten, in denen eine derartige Erkrankung noch nie beobachtet worden war. Auch alle äußeren Ursachen waren in diesem Falle abzulehnen. Ob nun Sarkomatose der Gesichtsknochen vorlag oder ob eine andere Ursache gegeben war, läßt er dahingestellt sein.

Der französische Autor Besnoit (4) (1903) stellt sich auf den Standpunkt, daß die Schnüffelkrankheit des Schweines als Kalkinanition anzusehen sei. In den meisten Fällen sei es ihm durch Verabfolgung von Kalkphosphat gelungen, die Krankheit zu heilen.

Wie von Recklinghausen im Jahre 1871 über die Ostitis fibrosa des Menschen durch seine exakten Untersuchungen zum ersten Mal Klarheit schaffte, so kann man dies auch von der Rehn'schen Arbeit (23) aus dem Jahre 1908 bezüglich der Schnüffelkrankheit des Schweines sagen. Auch er schildert kurz das klinische Bild der Schnüffelkrankheit, so wie es ihm übermittelt worden war, und untersuchte dann den Schädel dieses an Schnüffelkrankheit eingegangenen Tieres mit den großen Knochenauftreibungen und ausgedehnten Cystenbildungen. Seine histologischen Untersuchungen, die sich auf entkalktes und unentkalktes Material erstreckten, ergaben eine gesteigerte Knochenresorption durch Massen von Osteoklasten sowohl in der Cortikalis als auch in der Spongiosa. Gleichzeitig fand er Anbau von Knochen, der wieder der Osteoklastentätigkeit verfiel, und anstelle des myelogischen Markes sah er Fasermarkproduktion. Er lehnt jede Verwandschaft mit Rachitis, Osteomalacie und der Möller-Barlow'schen Krankheit ab, stellt aber eine Uebereinstimmung mit der Ostitis fibrosa infantilis des Menschen fest.

Die im gleichen Jahre erschienene Arbeit von Hintze (12) über „Das Wesen der Schnüffelkrankheit der Tiere" dürfte wohl im allgemeinen mit der Rehn'schen Arbeit übereinstimmen. Nochmals schildert er kurz den klinischen Befund und stellt Vergleiche an mit Rachitis und Osteomalacie, kommt aber schließlich wie Rehn zu der Ansicht, daß man die Schnüffelkrankheit des Schweines als eine Osteodystrophia fibrosa oder deformans zu bezeichnen habe. Als Aetiologie nimmt er nicht Kalkmangel an, sondern Unfähigkeit des Körpers, die gebotenen Kalksalze zu verwerten und die eingelagerten zu halten. Weiter neigt er zu der Ansicht, daß diese Krankheit durch die Verfeinerung der Schweinerassen in einem erhöhten Maße auftrete und glaubt auch, daß äußere Einflüsse eine Rolle dabei spielen. Er bedauert es außerordentlich, daß man diese Krankheit niemals in ihrem Anfangsstadium beobachtet hat und so genauere Untersuchungen hat anstellen können.

Eine von Otto Willies (31) im gleichen Jahre verfaßte Arbeit: „Über Rachitis der Kieferknochen, über die Entstehung von Kiefercysten und

von intramandibulären Mundhöhlendivertikeln bei Haustieren" weist bedeutende Abweichungen gegenüber Rehn und Hintze auf. Willies hat bei 6 Schweinen, einer Ziege und einem Hunde Untersuchungen angestellt. Die Erkrankung bei den Schweinen stimmt wohl mit dem klinischen Bild der Schnüffelkrankheit des Schweines überein. Er ist der Ansicht, daß es sich um Kieferrachitis handelt. Er erklärt diese von ihm angenommene Kieferrachitis durch eine ungenügende Blutzufuhr. Diese Anaemie bedinge zunächst eine erhöhte Resorption des Knochengewebes und starke Zunahme des Bindegewebes des häutigen Skeletts, welches durch eine später einsetzende Vaskularisation wieder die Fähigkeit zur Ossifikation erhalte.

Über einen Fall von fortgeschrittener Schnüffelkrankheit beim Schweine berichtet Wirth (32) im Jahre 1910. Er darf wohl als erster Autor bezeichnet werden, der nicht nur am Kopfe, sondern auch an den anderen Knochen des Skelettsystems histologische Untersuchungen ausgeführt hat. Die Erkrankung am Kopfe stimmt mit dem üblichen klinischen Bild der Schnüffelkrankheit des Schweines überein, an den Extremitäten stellt er eine Deformierung fest. Auch ein sogenannter rachitischer Rosenkranz war nachweisbar. Seine histologischen Befunde an den Kopfknochen stimmen mit denen von Hintze und Rehn überein. „Neben Knochenneubildung gehe Knochenabbau einher". Das Ergebnis dieser Vorgänge sei fibröses Gewebe. Auch Blutuntersuchungen hat er in diesem Falle vorgenommen und gefunden, daß der Haemoglobingehalt des Blutes erhöht war, jedoch bei Verschlimmerung des Leidens abnahm. Außerdem bestand Erythrocytose, die aber durch die Dyspnoe bedingt gewesen sein kann. Auch die an den übrigen Knochen wie Humerus, Radius und Rippen angestellten Untersuchungen ergaben makroskopisch eine geringere Härte. Mikroskopisch war an der Übergangszone von Knorpel in Knochen eine starke Wucherung der Knorpelzellen zu konstatieren. An den Knorpel schließen sich dann oft breite Schichten von fibrösem Gewebe an, welches mit stark erweiterten Blutgefäßen gefüllt ist. Das Charakteristikum der Krankheit sei: „Unter Knochenneubildungs- und Aufsaugungsvorgängen Bindegewebe zu produzieren"; daher sei es weder Rachitis noch Osteomalacie. Er ist mit Rehn und Hintze derselben Ansicht, daß es sich um eine Wachstums- oder Ernährungsstörung handele, die sich durch Bindegewebsneubildung und Knochenschwund an bestimmten Knochen auszeichne und als Ostitis bezw. Osteodystrophia fibrosa oder deformans zu bezeichnen sei. Er läßt die Frage offen, ob Rachitis evt. mit im Spiele sei.

Ganz unabhängig von den Untersuchungen Wirth's, hat Ingier (16) im Jahre 1913 in ihrer Arbeit „Über die bei der Schnüffelkrankheit des

Schweines am Rumpfe- und Extremitätenskelett auftretenden Veränderungen" nicht nur Untersuchungen am Schädel, sondern auch an den übrigen Knochen besonders den Extremitäten angestellt. Sie beschreibt die geringere Härte der Knochen, die Porosität der Compacta, der periostalen Auflagerungen besonders an den mechanisch beanspruchten Knochenabschnitten und die Veränderungen an der Epiphysengrenze. Sie beobachtete ein Abgleiten der Diaphyse vor der Epiphyse wie bei schwerer menschlicher Rachitis. Erst die mikroskopischen Untersuchungen ergaben, daß es sich nicht um Rachitis handele, sondern um osteodystrophische Prozesse an den Diaphysen und in den subchondralen Zonen, ferner Fehlen von osteoidem Gewebe und stellt somit die Diagnose Ostitis fibrosa. Ingier weist gleichzeitig nach, daß Ostitis fibrosa nicht eine lokale an dem Schädelknochen allein auftretende Erkrankung sei, sondern daß es sich vielmehr um eine generalisierte Skeletterkrankung handele. Betreffs der Frage der Aetiologie glaubte sie, daß es sich um eine Stoffwechselkrankheit handele.

Ebenfalls beschreibt Busolt (6) in seiner Dissertation im Jahre 1912 einige Fälle von Schnüffelkrankheit bei Schweinen auch an Hand von mikroskopischen Präparaten. Nach seiner Ansicht gehen die Veränderungen vom Knochenmark und nicht vom Periost aus, daß also aus dem haemotopoetischen ein angioblastisches und osteoblastisches Fasermark entstehe. Zum Schlusse stellt er die Frage zur Diskussion, ob diese Knochenerkrankung als die gleiche Erkrankung wie die menschliche Ostitis fibrosa aufgefaßt werden könne.

Eine Zusammenstellung der Ostitis fibrosa bei allen Haustieren lieferte Christeller (8) im Jahre 1923. Zunächst klärt er die Frage in differentialdiagnostischer Hinsicht betreffs Rachitis, Ostitis fibrosa und Osteomalacie. Bezüglich des Schweines schildert er einen von ihm untersuchten Fall und kommt zu derselben Ansicht wie Rehn, Hintze, Busolt, Wirth und Ingier.

Über Beziehungen von Epithelkörperchen zur Ostitis fibrosa veröffentlichte H. J. Arndt (3) im Jahre 1923 eine Arbeit. Er untersuchte zunächst Epithelkörperchen bei 3 an hochgradigen Veränderungen des Skelettsystems eingegangenen Affen des Berliner Zoologischen Gartens. Bei der hochgradigen Skeletterkrankung handelte es sich um Ostitis fibrosa. Er beschreibt kurz den Vorgang der Epithelkörperchensklerose und stellt innige Zusammenhänge derselben mit der Ostitis fibrosa fest. Die Frage, ob die Epithelkörperchensklerose die Ursache der Ostitis fibrosa oder ihre Folgeerscheinungen ist, läßt er dahingestellt. Er glaubt weiterhin, daß hier bei weiterem genauerem Studium der Epithelkörperchensklerose vielleicht ein Lichtschein in die Frage der Aetiologie der Ostitis fibrosa gebracht werden könne.

Derselbe Autor H. J. Arndt (1) geht in seiner Arbeit „Die Schnüffelkrankheit des Schweines" im darauffolgenden Jahre 1924 von dem Grundgedanken aus, die Schnüffelkrankheit schon rein klinisch genauer zu diagnostizieren, da es sich doch oft um die verschiedenartigsten Erkrankungen handeln könne, wie infektiöse Rhinitus, Tuberkulose, Rachitis, Aktinomykose, Osteomalacie und Osteoidsarkom. Er stellt dann wieder allgemeine Betrachtungen an über Rachitis, Osteomalacie und Ostitis fibrosa bei Mensch und Tier. Zum Schlusse erwähnt er, daß unter den genannten Erkrankungen gerade bei der Ostitis fibrosa die Möglichkeit innersekretorischer Bedingtheiten bestehe, selbstverständlich sei dies immer noch eine Hypothese.

Im Jahre 1925 fand Hoffheinz (13), daß bei Skeletterkrankungen des Menschen, die durch Störung des Kalkstoffwechsels bedingt waren, besonders Ostitis fibrosa und Osteomalacie, weniger Rachitis, Vergrößerungen an den Epithelkörperchen im Sinne einer Hyperplasie ergaben. Weiterhin kommt er zu der Annahme, daß gleichzeitig funktionelle Störungen an den innersekretorischen Organen vorhanden seien.

Daß genetische Beziehungen zwischen Osteomalacie, Rachitis und Ostitis fibrosa bestehen, hat Lang (20) im Jahre 1925 an je 10 Personen nachweisen zu können geglaubt, die an Osteomalacie und Rachitis gestorben waren. Er untersuchte die erkrankten Teile des Skeletts histologisch und kommt dann auf die engen Zusammenhänge, die histologisch betrachtet zwischen Ostitis fibrosa, Rachitis und Osteomalacie bestehen, zu sprechen. Lang legt sogar die Auffassung nahe, daß die Ostitis fibrosa als Folgewirkung osteomalacischer bezw. rachitischer Skelettveränderung aufzufassen sei und erwähnt dabei, daß auch von Recklinghausen derartige Angaben gemacht habe.

Einer sehr korrekten wissenschaftlichen Kritik unterzieht Arndt (2) im Jahre 1926 die Rachitis, Osteomalacie und Ostitis fibrosa. Nach seinen Untersuchungen und überhaupt sei es noch nicht nachgewiesen, daß es bei unseren Haussäugetieren eine echte Rachitis gebe. Die Schnüffelkrankheit des Schweines und der Ziege, die früher als Rachitis der Kopfknochen aufgefaßt wurde, sei ganz zweifellos Osteodystrophia fibrosa. Was die Osteomalacie betrifft, so sei dieselbe bei unseren Haustieren nicht einheitlicher Natur und sei der Hungerosteopathie des Menschen sehr verwandt. Für alle die 3 genannten systematisierten Knochenerkrankungen kommen mancherlei Faktoren in Frage wie: Lichtmangel, Vitaminmangel, Störungen im Mineral- und Kohlehydratstoffwechsel, endlich auch konstitutionelle Minderwertigkeit des endogenen Systems.

Im Jahre 1926 glaubt Rywkind (24) gefunden zu haben, daß die Epuliden und von ihnen entstehende Riesenzellenepuliden, die man als

sog. braune Tumoren bezeichnet, stets bei der Ostitis fibrosa auftreten. Weiterhin ist nach seiner Ansicht ein Riesenzellenepulid als ein Teil der Ostitis fibrosa chronia aufzufassen, bedingt durch dauernde mechanische Reize. Zum Schluß bezeichnet er die Riesenzellenepuliden als eine lokalisierte Form der Ostitis fibrosa.

Eine vollständig abweichende Auffassung von der Schnüffelkrankheit des Schweines hat der Amerikaner A. T. Kinsley (18 und 19). In seinen beiden Arbeiten aus den Jahren 1926 und 1928 schildert er die Schnüffelkrankheit als eine Entzündung der Schleimhäute der Nasen- und Nebenhöhlen und dadurch bedingter Deformation der Angesichtsknochen. Seiner Ansicht nach wird die Krankheit aus verseuchten Gegenden und Stallungen eingeführt, außerdem seien schlechte Stallungen prädisponierend, sowie freiliegende Dunghaufen und stangnierendes Wasser. Im Nasenausfluß hat er den Bazillus pyocyaneus nachgewiesen. Je nach der Virulenz der Keime verlaufe die Krankheit. Nur im Anfangsstadium sei eine Therapie, Inhalationen mit Eukalyptusöl, Jodtinktur erfolgversprechend. Die Prophylaxe sei die beste Therapie.

In der Festschrift zu Ehren Fröhners aus dem Jahre 1928, hat Pfeiffer (21) eine zusammenfassende Arbeit über die Ostitis fibrosa bei Haustieren herausgegeben. Bezüglich des Schweines schreibt er: „Es erkranken öfters mehrere Tiere eines Wurfes meist im Alter von 3 bis 12 Monaten. Die auffallendsten Erscheinungen bietet der Kopf, der im Gesichtsteil des Ober- und Unterkiefers einschließlich des Rüssels zuweilen ganz unförmlich, mitunter nur im Bereich der Alveolarfortsätze verdickt ist. Das Atmen erfolgt schnaubend, das Maul ist geöffnet, Unterkiefer und Zunge hängen herab und der harte Gaumen wölbt sich stark gegen die Maulhöhle vor, sodaß das Kauen erschwert oder verhindert wird. Im übrigen erscheinen manche Tiere gesund. In anderen Fällen ist der Gang erschwert, die Tiere liegen viel, stehen schwer auf und gehen auf den Knien. Inwieweit derartige Erscheinungen, Frakturen und andere Veränderungen des Skeletts durch Mischkrankheiten bedingt sind, ist nicht zu entscheiden, da sich die histologische Feststellung der Ostitis fibrosa meines Wissens bisher nur auf die Untersuchung von Köpfen stützt." Seine histologischen Befunde stimmen mit denen von Rehn und Hintze überein.

Die Gebrüder Bouchet (5) 1930 haben bei Ferkeln beobachtet, daß als ein Frühsymptom der Rachitis eine Hauterkrankung vorhergehe, und zwar derart, daß die Haut zunächst grau, feucht, mitunter gerötet und gefältet und oft mit Schorf oder unregelmäßigen, dünngesäten, bräunlichen Pusteln bedeckt sei. Dann komme es erst zu den bekannten Erscheinungen der Rachitis. Diese Dermatose bezeichnet er als ein Frühsymptom des allgemein gestörten Stoffwechsels im Verlaufe der Rachitis.

Im Jahre 1931 haben die beiden Schweden Carlström und Svanberg (7) sehr oft Spasmophilie (Tranzsucht) als das Vorstadium von Rachitis bei Ferkeln wahrnehmen können, sie glauben, daß es mit der Laktation im Zusammenhang stehe. Bei Ferkeln, die an Spasmophilie erkrankt waren, entnahmen sie Blutproben während der nervösen Anfälle und fanden, daß dieselben einen sehr geringen Kalkgehalt aufwiesen. Nach Einspritzung von löslichen Kalkpräparaten hörten die Symptome schon nach einigen Minuten auf und nach der Verfütterung von Kalkpräparaten verschwanden sie ganz.

Über einige Fälle von angeborener Rachitis bei Schweinen und Pferden berichtet Schwarz (27) im Jahre 1931 und sagt, daß dieselbe sich oft unter anderen Krankheitserscheinungen verberge, aber bei genauer klinischer Untersuchung doch festgestellt werden konnte. Als gutes therapeutisches Medikament erwähnt er die „Kalk-Lebertran-Emulsion Bengen", die sowohl an Mutter und Junge gegeben wird. Auch bei bereits an Rachitis erbkranken Ferkeln konnte er gute Erfolge erzielen.

In seiner großen Arbeit „Mangelkrankheiten bei Haustieren, veranlaßt durch Mangel an Mineralstoffen" definiert Wester (30) 1932 eingangs seiner Arbeit die Mangelkrankheiten und teilt sie ein a) fehlende organische, b) fehlende anorganische Stoffe. Zu den so entstehenden Mangelkrankheiten rechnet er: „Kropf, Rachitis, Ostemalacie, Osteoporose, Pica, Milchfieber, Eklampsie (Tetanie), Anaemie und Unfruchtbarkeit. Bezüglich der Ostitis fibrosa definiert er dieselbe: „Diese Systemerkrankung der Knochen komme meistens auf der Grundlage von Rachitis und von Osteomalacie vor. Dabei werden die Knochen erheblich zerstört und die metaplastische Veränderung von bereits gebildeten Knochen zu fibrösem Gewebe tritt in den Vordergrund." Im weiteren befaßte er sich genauer mit Osteomalacie und Rachitis und gibt interessante Aufschlüsse über den Mineralstoffwechsel. Auch er erwähnt, daß endokrine Drüsen, besonders die Schilddrüse, eine bedeutende Rolle dabei spielen. Schließlich weist er noch auf die Infektion hin, die durch Mopurgo in seiner Arbeit „Über eine infektiöse Form der Osteomalacie bei weißen Ratten" (Zieglers beiträge Band XXVIII H. 3 1900) nachgewiesen sei, allerdings nur bei Ratten, bei denen er durch Injektion von Bakterien Osteomalacie und Osteofibrose erzeugen konnte.

Eine Form der Schnüffelkrankheit wie sie Franque und Schneider beschrieben haben, d. h. daß die Schnüffelkrankheit des Schweines auf infektiös-entzündlicher Grundlage beruhe, schildert auch Jensen (15) in seiner Arbeit „Über die Rhinitis chronica atrophicans des Schweines". Er zieht einen Vergleich zwischen der Ozäna des Menschen und der Schnüffelkrankheit des Schweines und stellt fest, daß große

Ähnlichkeit bestehe. Der Autor schaltet dann weiterhin die Ostitis fibrosa aus, die zu einer fibroiden Umwandlung des Knochens und enormen Verdickung desselben führe. Jensen beschreibt das Bild der Schnüffelkrankheit als eine chronische Rhinitis mit Anhäufung oft bedeutender Mengen blutig-eitriger oft stinkender Exsudatmassen in der Nasenhöhle und den Siebbeinzellen, die zu einer fortschreitenden oft totalen Atrophie der Muschel und des Siebbeins führen kann. In der Schädelform des Schweines glaubt er schon eine Disposition für diese Erkrankung gefunden zu haben. Weiterhin hat er beobachtet, daß Schweine, die mit dieser Krankheit behaftet waren, sofern sie sich in einem fortgeschrittenen Stadium befanden, steril waren.

Klinischer Befund.

Am 4. April 1933 wurde ein Schwein mit dem Vorbericht in die chirurgische Veterinärklinik zu Gießen eingeliefert, daß seit ca. 1½ Monaten Auftreibungen am Kopfe bemerkt worden wären und es schnarchend atme Das schnarchende Atmen hätte sich seit dieser Zeit immer mehr verstärkt. Die Futteraufnahme sei stets gut gewesen.

Es handelte sich um ein veredeltes, weibliches Landschwein im Alter von ca. 8 Monaten und einem Gewicht von 80 kg. Der Ernährungszustand war mittelgradig bis gut. Der Kopf erschien in seinen vorderen und mittleren Partien sowohl am Ober- wie Unterkiefer stark verdickt. Diese Verdickung lief allmählich in die Stirn- und Augenpartie über. Im Stande der Ruhe hörte man ein laut schnarchendes Atemgeräusch, das sich bei Bewegung und Fressen verstärkte. Das Tier wurde am 8. April 1933 geschlachtet und der Kopf zu weiteren Untersuchungen der chirurgischen Veterinärklinik zur Verfügung gestellt.

Makroskopischer Befund.

An dem konservierten, abgehäuteten Schweineschädel sieht man, daß die Angesichtslinie vom Torus occipitalis bis zum Processus nasalis eine schwach konvexe Linie ist, während sie bei einem gleichaltrigen gesunden Schweineschädel derselben Rasse, den ich zum Vergleichsstudium heranzog, eine gerade bis konkave Linie beschreibt. (Siehe Abb. 1 und 2). Auf den lateralen Seiten des Oberkiefers ist der Schädel vom Frontale, Lacrimale und Arcus zygomaticus nasalwärts bis zum Os rostri stark aufgetrieben, ebenso der Unterkiefer vom Angulus mandibularis bis zu den Schneidezähnen. Besonders gut tritt dies in Erscheinung zwischen Prämolaren und

Schneidezähnen. Der Gesamteindruck des Gesichtes ist dadurch stark verändert, insofern als namentlich der Oberkiefer unförmlich verunstaltet ist. Der harte Gaumen ist gewölbt und springt stark in die Maulhöhle vor. Auch der Unterkiefer weist eine beträchtliche Auftreibung, besonders im oralen Teil, wie bereits erwähnt, auf. Die Maulhöhle ist dadurch verengt, überhaupt sind, wie sich am deutlichsten an mehreren durch den Schädel angelegten Median- und Transversalschnitten ersehen läßt, fast alle Kopfhöhlen des Angesichtes mehr oder weniger verengt oder sogar teilweise überhaupt nicht vorhanden. Sehr deutlich ist die Größe dieser Knochenauftreibungen an zwei durch den linken Oberkiefer des pathologisch veränderten Schweineschädels angelegten Transversalschnitten zum Vergleich mit den betreffenden Partien des gesunden, gleichaltrigen Schweineschädels zu erkennen. Schon beim Durchschneiden des Schädels des kranken Schweines fällt auf, daß derselbe von außen nach innen an Härte zunimmt, besonders um die Nasenmuscheln, sodaß hier die Vermutung nahe liegt, daß dieses Knochengewebe wenig verändert ist, hingegen die Härte der Schädelknochen des gesunden Schädels überall gleich bleibt. Bei den in Höhe vor M 3 bei beiden Schädeln angelegten Querschnitten kann man erkennen, wie enorm die Auftreibungen des Frontale, Lacrimale, Zygomaticum sind, man kann schlechthin sagen, daß an Flächenausdehnung der Querschnitt des kranken Schädels doppelt so groß wie der des normalen Schädels ist. (Siehe Abb. 3). Auf der Schnittfläche des pathologisch veränderten Schädels sieht man verschiedene Farbtönungen, so ist auf der lateralen Seite die ganze Peripherie braun verfärbt, auch ziehen feine braune Streifen nach der inneren, grauweißen Masse. Diese braune Verfärbung dürfte wohl von Blutungen herrühren. Die harte Umgebung der Nasenmuscheln erscheint heller. Die grauweißen und braunen Partien dieses Querschnittes haben die Konsistenz einer gespannten Sehne, während die helleren Partien um die Nasenmuscheln knochenhart sind. Betrachtet man die Schädelhöhlen auf diesem Querschnitt, so ist auf dem pathologisch veränderten Schädel nichts von einer Kieferhöhle, am normalen Vergleichspräparat hingegen eine schräg ovale Höhle zu bemerken, deren Horizontaldurchmesser 2½ cm und deren Vertikaldurchmesser 1½ cm beträgt. Die Stirnhöhle, welche beim Schweine durch Knochensepten in mehrere Abteilungen getrennt ist, erscheint am pathologisch veränderten Schädel nur als eine kleine Höhle, deren Durchmesser ca 1¼ cm ist, während am gesunden Schädel zwei kleine Hohlräume vorhanden sind von je 1 cm Durchmesser. Die ventrale Nasenmuschel ist bei dem pathologischen Präparat nur als schwacher Spalt angedeutet, der eine Höhe von 1,8 cm und eine Breite von 1—2 cm hat, während die entsprechenden Maße bei dem normalen Präparat 1,8 cm (Höhe) und 1,2 cm (Breite) betragen. Es ist also die ventrale Nasenmuschel in der Breite durch diese Knochen-

auftreibung seitlich zusammengedrückt. Was die obere Nasenmuschel des pathologisch veränderten Schädels an dieser Stelle betrifft, so ist dieselbe gegenüber der normalen Nasenmuschel derselben Stelle um ein Drittel verkleinert. — Ein zweiter Transversalschnitt durch den linken Oberkiefer (s.Abb.4) in Höhe vor P I ergibt ebenfalls gegenüber dem normalen Präparat der korrespondierenden Stelle eine enorme Auftreibung der Maxilla und des Nasale, auch haben wir hier wieder an der Peripherie der lateralen Seite die braune Schicht, die allmählich in die zentral gelegene grauweiße Masse übergeht und um die Nasenmuscheln haben wir, soweit dieselben überhaupt erhalten sind, knochenhartes Gewebe. Die Stirnhöhle ist an dieser Stelle bei dem pathologisch veränderten Schädel als schmaler Spalt mit einem Querdurchmesser von 1½ cm und einer Höhe von ¼ cm zu erkennen, während dieselbe bei dem normalen Schädel eine Höhle von einer Höhe von 1½ cm und einer Breite von ¾ cm darstellt. Die Umrisse einer ventralen Nasenmuschel sind an dem pathologischen Präparat nicht mehr zu erkennen, auch scheint die dorsale Nasenmuschel gegenüber dem normalen Präparat zurückgebildet. Die Größe der Auftreibungen des Palatinum ersieht man am besten daraus, daß auf dem Querschnitt die Entfernung des ersten Milchprämolaren von seinem bleibenden Ersatzzahn bei dem pathologisch veränderten Schädel 3 cm, am normalen Vergleichspräparat ½ cm beträgt. — Einige vergleichende Messungen, angestellt am Medianschnitt, geben auch sehr deutlich Aufschluß über die Größe der Auftreibungen. Das Stirnbein mit Stirnhöhle hat in Höhe des Ethemoidale eine Dicke von 4,5 cm (normaler Schädel = 1,8 cm). Das Nasenbein hat in seinem aboralsten Teil in Höhe vor M 3 eine Dicke von 3 cm (normaler Schädel 1,2 cm), auf der Höhe der Tuberositas canina eine Dicke von 2 cm (normaler Schädel 0,5 cm). Auch das Gaumenbein ist wie bereits erwähnt stark aufgetrieben, auch hier wieder einige Vergleichszahlen. Eine Messung in Höhe vor M 1 ergibt eine Stärke von 3 cm (normaler Schädel 1 cm), dann in Höhe vor P 3 eine Dicke von 3 cm (normaler Schädel 0,7 cm). — Durch diese Knochenauftreibung ist die Stellung der Backzähne nicht verändert, dagegen sind mäßige Schrägstellungen der Schneide- und Eckzähne wahrzunehmen. Diese sind nach dem Röntgenbild entweder überhaupt nicht zum Durchbruch gekommen, oder in größeren Abständen auseinandergerückt und ragen kaum aus der Schleimhaut hervor; lediglich I 1 gut entwickelt. Die Prämolaren sind ebenfalls noch nicht alle zum Durchbruch gekommen, die Molaren hingegen gut entwickelt. Was die Stellung der Prä- und Molaren untereinander betrifft, und die der Ober- und Unterkiefer gegeneinander, so sind dieselben als physiologisch zu bezeichnen. Gestaltsveränderungen an den Zähnen oder Erweichungen ihrer Substanz sind jedoch nirgends feststellbar. Am Unterkiefer liegen ähnliche Abweichungen vor.

Mikroskopischer Befund.

Nachdem ich den Schädel durch einen Medianschnitt halbiert hatte, habe ich den linken Ober- und Unterkiefer durch mehrere Transversalschnitte zerlegt, um die so herausgeschnittenen Stücke zu den histologischen Untersuchungen verwenden zu können. Am linken Unterkiefer nahm ich aus der Pars incisiva mandibulae, aus dem Bereiche der Margo interalveolaris und aus dem Angulus mandibulae Stücke heraus. Eine aus dem Oberkiefer entnommene Querscheibe in Höhe vor P 1 enthielt Teile von Os nasale, Os maxillare, Os palatinum und der dorsalen und ventralen Nasenmuschel. Eine weitere Querscheibe des Oberkiefers habe ich in Höhe vor M 3 herausgeschnitten und in mehrere Stücke zerlegt. Dieselbe geht durch folgende Knochen des Angesichtes: lateral — Os frontale, Os lacrimale und Os maxillare, medial — dorsale und ventrale Nasenmuschel und ventral — Os palatinum.

Die so aus dem Schädel entnommenen Stücke wurden, da die meisten Stücke noch kalkhaltig waren, in 5% Salpetersäure entkalkt. Ich nahm bei jedem aus dem Schädel gewonnenen Stück eine Paraffin- und Zelloidineinbettung vor. Die Schnitte wurden zum größten Teil nach der Methode von Gieson gefärbt, außerdem noch mit Haematoxilin-Eosin.

Bei der Übereinstimmung, die ich fast in sämtlichen Knochenpartien fand, werde ich mich darauf beschränken, eine zusammenfassende Beschreibung zu geben. Bevor ich auf die Veränderung der Knochen eingehe, dürfte es wohl am Platz sein, die Schleimhaut und das Periost einer Untersuchung zu unterziehen. Die Schleimhaut in der regio vestibularis besteht soweit sie in den Präparaten vorkommt, aus geschichtetem Plattenepithel. Man erkennt ein Stratum corneum und ein Stratum profundum und mehrfach Papillarkörperchen. Es folgt dann ein straffes Bindegewebe, die äußere Schicht des Periostes mit zahlreichen, dem normalen Bau entsprechenden Blutgefäßen und Nerven. Die Blutgefäße sind gut gefüllt. Die nun weiter nach innen folgende Schicht ist bedeutend zellreicher und enthält Zellen mit spindelförmigen und runden Kernen; die Zellen sind meistens von einem helleren Hof umgeben. Diese aus Osteoblasten bestehenden Zellager sind in die teils violett bis karminrot gefärbten Knochenbälkchen nach van Gieson über. Es unterliegt keinem Zweifel, daß es sich hier um Osteoblasten handelt, die im Begriffe sind, Knochen aufzubauen. In den werdenden Knochenbälkchen selbst kann man gut die im Bälkchen eingeschlossenen Zellen als Osteoblasten erkennen, von einer lamellösen Struktur des Balkens ist aber nichts zu erkennen. Umgeben werden diese Knochenbälkchen sehr oft von einem helleren Saum von osteoidem Gewebe, das die Grundsubstanz des Knochens bildet. Das die Knochenbälkchen umgebende Gewebe ist durchsetzt von zahl-

reichen Osteoblasten; die Anordnung des Gewebes entspricht dem Bau von fibrillärem Gewebe. Dieses fibröse Gewebe ist von zahlreichen Blutgefäßen durchsetzt. In der äußeren Zone der aus dem Oberkiefer entnommenen Schnitte, wo nicht nur zahlreiche Blutgefäße vorhanden sind, sondern auch massenhaft Erythrozyten in das Gewebe eingelagert sind, so daß man an Bestätigung des pathologisch-anatomischen Befundes das Bild von Haemorrhagien erhält. Oft sind auch von einem zum benachbarten Knochenbälkchen ganz schwach hellrote Streifen zu erkennen, die wohl die Grundsubstanz zu einem neuen Knochenbälkchen bilden sollen. An verschiedenen Knochenbälkchen sieht man vereinzelte Osteoblasten eingelagert. Geht man nun weiter von der Peripherie ab, so folgt dann eine Zone von nur fibrösem Gewebe. Innerhalb dieses fibrösen Gewebes finden sich oft Hohlräume, die teils leere Blutgefäße, teils Gewebsspalten darstellen. Man sieht ferner oder Partien, die noch ganz schwach rot gefärbt und von zahlreichen Riesenzellen belagert sind. Diese Partien könnten bei oberflächlicher Betrachtung als Tumor (Riesenzellensarkom) erscheinen. Die Riesenzellen findet man auch vereinzelt und in Gruppen, ohne daß sie um ein im Endstadium der Resorption befindliches Knochenbälkchen liegen. Die Größe dieser Zellen und die Zahl ihrer Kerne ist großen Schwankungen unterworfen. Dies eben geschilderte Bild findet man an den Knochenpartien, die makroskopisch betrachtet die größten Auftreibungen erfahren haben. Bei Präparaten, an denen die Auftreibung nicht so stark war, wie beispielsweise aus dem Angulus mandibulae und der Umgebung um die ventrale und dorsale Nasenmuschel, kann man an den Knochenbälkchen noch sehr gut die lamellöse Struktur und die Knochenkörperchen erkennen. Umgeben sind diese Knochenbälkchen, wie auch normal, von einem perlschnurartigem Osteoblastensaum. Hin und wieder sieht man auch einzelne Osteoblasten eingelagert. In den meisten Fällen sind die haematopoetischen Zellen und Fettzellen des normalen Markes nahezu verschwunden, nur vereinzelt sieht man noch Fettzellen; das Mark ist zu Fasermark geworden. Stellenweise ist dieses Mark arm an Gefäßen und Zellen, andererseits ist es stark von Zellen des Osteoblastentyps durchsetzt.

Zusammenfassung.

Die neuerdings in Osteodystrophia fibrosa umgetaufte Ostitis fibrosa Recklinghausen ist bei verschiedenen Haustiergattungen festgestellt worden, so daß schon ein ansehnliches Schrifttum darüber vorliegt. Ich habe mich darauf beschränkt, nur die zur Zeit noch unter der Bezeichnung „Schnüffelkrankheit" verborgene Erkrankung beim Schwein literarisch auszuwerten. Darüber hinaus ist, um neueren Anschauungen über Aetiologie und Wesen

der Osteodystrophie Raum zu geben, nur kurz auf Arbeiten über die Beziehungen zur Rachitis, Osteomalacie und zu den Epithelkörperchen Bezug genommen worden. Es kann keinem Zweifel unterliegen, daß unter dem Namen „Schnüffelkrankheit" grundsätzlich ganz verschiedene Krankheiten zusammengefaßt sind, die die gemeinsame Erscheinung der Nasenstenose aufweisen. Man wird deshalb künftig nicht umhin können, die infektiöse Rhinitis des Schweins, die vorzugsweise eine Schleimhauterkrankung darstellt, von der Osteodystrophie der Kopfknochen zu trennen.

Die beim Schwein zuerst von Rehn festgestellte Krankheit ist von allen Untersuchern im wesentlichen übereinstimmend beschrieben worden. Sie ist, wie beim Menschen und verschiedenen Haustiergattungen ausgezeichnet durch überstürzten Umbau des Knochens, Umwandlung des Fettmarkes in Fasermark und Blutungen in das wuchernde osteoblastische, stellenweise von einzelnen oder scharenweise auftretenden Osteoblasten durchsetzte Gewebe.

Wenn man diese Befunde mit den bei Pferd und Hund erhobenen vergleicht, so ergibt sich die eigenartige Tatsache, daß es beim Schwein nicht zu Zystenbildungen zu kommen scheint, die bei den gen. Tiergattungen im Krankheitsbilde dominieren. Diese Erscheinung wiederholt sich nur bei der Osteodystrophie der Ziege, über die m. W. nur eine Veröffentlichung von Roßwog vorliegt. Er konnte ebenfalls keine Zystenbildung feststellen und glaubte, ein Frühstadium der Erkrankung vor sich zu haben. Je mehr sich aber die zystenlosen Funde bei gewissen Haustiergattungen häufen, desto wahrscheinlicher wird es, daß die Osteodystrophie nicht bei allen Tiergattungen in gleichen Formen auftritt.

Trotzdem vereinzelt, insbesondere beim Hunde, Extremitätenknochen befallen werden oder neuere Anschauungen die Erkrankung zu einer generalisierten erheben, so bleibt doch die Tatsache bestehen, daß bei den Tieren die Hauptkrankheit sich an den Kopfknochen abspielt. Dies trifft zu für das Pferd, den Hund, das Schwein und die Ziege.

Am Schlusse meiner Arbeit ist es mir eine angenehme Pflicht, meinem hochverehrten Lehrer, Herrn Geheimen Medizinalrat Professor Dr. W. Pfeiffer, für die Überlassung des Präparates, für die Anregung zu dieser Arbeit sowie das lebhafte Interesse nochmals ehrerbietigst zu danken. Gleichzeitig gilt mein Dank dem I. Assistenten Herrn Dr. Knoche und Fräulein Kalbfleisch.

Literaturangaben.

1. **Arndt:** Die Schnüffelkrankheit des Schweines. 1924 (Tierärztl. Rundschau Bd. 30, S. 483—5).
2. **Arndt:** Zur Pathologie systmatisierter Knochenerkrankungen der Haussäugetiere. 1926 (D. T. W. Nr. 43, 1926).
3. **Arndt:** Über Epithelkörperchensklerose bei einem Schimpansen, zugleich ein Beitrag zur Frage der pathogenetischen Zusammenhänge von Epithelkörperchen und Ostitis fibrosa. 1923 (Virchow's Archiv Bd. 244, H. 2, S. 454—66).
4. **Besnoit:** Schnüffelkrankheit des Schweines. 1903 (Rev. vétér. p. 396).
5. **Bouchet, G. & André Bouchet:** Über ein Frühsymptom der Rachitis des Schweines. 1931 (B. académie vétér. France 4, 1931 p. 407—13).
6. **Busolt:** Schnüffelkrankheit der Schweine. 1912 (Diss. Gießen 1912).
7. **Carlström B. u. O. Svanberg:** Über Spasmophilie (Tranzsucht) und Rachitis bei Jungferkeln. 1931 (Svensk. Vet. titsk. 36 p. 351—55).
8. **Christeller:** Die Formen der Ostitis fibrosa bei unseren Haustieren. 1923 (Ergebnisse der allg. Pathologie und patholog. Anatomie Lubarsch und Ostertag).
9. **Fröhner, Zwick:** Spezielle Pathologie und Therapie der Haustiere. 1924, Bd. I.
10. **Haubner:** Die Schnüffelkrankheit des Schweines. 1848 (Die inneren und äußeren Krankheiten der Haustiere, S. 158).
11. **Haubner:** Die Schnüffelkrankheit des Schweines. 1860 (Bericht über das Veterinärwesen im Königreich Sachsen, S. 116).
12. **Hintze:** Das Wesen der Schnüffelkrankheit der Tiere. 1908. (Archiv f. prakt. u. wissensch. Tierheilkunde Bd. 35, S. 535).
13. **Hoffheinz:** Über Vergrößerungen der Epithelkörperchen bei Ostitis fibrosa und verwandten Krankheitsbildern. 1925. (Virchow's Archiv Bd. 256, S. 705—35).
14. **Hutyra, Marek:** Spezielle Pathologie der Haustiere, Band I.
15. **Jensen, C. O.:** Über die Rhinitis chronica atrophicans des Schweines. 1933. (Saetryk af Acta pathologica et microbiologica scandinavia Suppl. XVI).
16. **Ingier:** Über die bei der Schnüffelkrankheit am Rumpf- und Extremitätenskelett auftretenden Veränderungen. 1913. (Frankfurter Zeitschrift für Pathologie Bd. XII).

17. **Joest, Ernst:** Spezielle pathologische Anatomie der Haustiere Bd. III.

18. **Kinsley, A. T.:** Verluste von Schweinen durch Rhinitis infectiosa (Schnüffelkrankheit).
1926. (Veterin. med. Bd. 21 Nr. 10, S. 472—80).

19. **Kinsley, A. T.:** Infectious rhinitis (Infektiöse Rhinitis = Schnüffelkrankheit).
1928. (Veterin. med. Bd. 23, S. 447—453).

20. **Lang:** Über die genetischen Beziehungen zwischen Osteomalacie — Rachitis — Ostitis fibrosa.
1925. (Virchow's Archiv Bd. 257, S. 594—613).

21. **Pfeiffer, W.:** Ostitis fibrosa bei Haustieren.
1928. (Festschrift für Eugen Fröhner S. 289—311).

22. **Petersen:** Forsog paa Behandling of Snorslesyge los Grise (Versuche über Behandlung der Schnüffelkrankheit bei Ferkeln).
1925. (Maan. for Dyrl. Bd. 37, S. 244—46).

23. **Rehn:** Die Schnüffelkrankheit des Schweines und ihre Beziehungen zur Ostitis fibrosa infantilis des Menschen.
1908. (Beiträge zur pathologischen Anatomie Bd. 44).

24. **Rywkind:** Die Epuliden und deren Beziehung zur Ostitis fibrosa.
1926. (Virchow' Archiv Bd. 263).

25. **Schneider, Adolf:** Die sogenannte Schnüffelkrankheit der Schweine.
1877. (Deutsche Zeitschr. für Tiermedizin Bd. 3, S. 183).

26. **Schell:** Osteoidsarkom in den Gesichtsknochen der Schweine (Schnüffelkrankheit).
1890. (Berliner Archiv S. 123).

27. **Schwarz:** Angeborene Rachitis.
1931. (M. T. W. 1931, I, 17—18).

28. **Spinola:** Die Schnüffelkrankheit des Schweines.
1842. (Die Krankheiten des Schweines. Verlag von August Hirschwald, Berlin 1842, S. 100).

29. **Stang-Wirth:** Osteofibrosa der Haustiere.
Band VIII, S. 46.

30. **Wester, J.:** Mangelkrankheiten bei Haustieren, veranlaßt durch Mangel an Mineralstoffen.
1932. (Archiv für wissenschaftl. und prakt. Tierheilkunde, S. 496).

31. **Willies, O.:** Über die Rachitis der Kieferknochen und die Entstehung von Kiefersysten und von intermandibulären Mundhöhlendivertikeln bei Haustieren.
1908. (Archiv für wissenschaftl. und prakt. Tierheilkunde 1908).

32. **Wirth, D.:** Beiträge zur Frage über das Wesen der sog. Schnüffelkrankheit.
1910. (Österr. Monatsschrift für Tierheilk. 1910).

Lebenslauf.

Ich, Albert Barnscheidt, wurde am 3. Juni 1909 zu Mainz-Kastell geboren. Von Ostern 1914 bis Ostern 1918 besuchte ich die Volksschule zu Eiserfeld an der Sieg und weiterhin bis Ostern 1925 das Realgymnasium zu Wiesbaden. Das Reifezeugnis erlangte ich am 3. März 1929 an der Oberrealschule zu Mainz. Hierauf widmete ich mich dem Studium der Veterinärmedizin an der Hessischen Landesuniversität zu Gießen bis einschließlich Sommersemester 1931. Nach dem 3. bezw. 4. Semester bestand ich die veterinärmedizinische Vorprüfung. Vom Wintersemester 1931/32 bis einschließlich Sommersemester 1932 studierte ich an der Tierärztlichen Hochschule zu Hannover. In den beiden letzten Semestern war ich wieder in Gießen, wo ich am 23. Januar 1934 mein tierärztliches Staatsexamen bestand und am 8. Februar 1934 meine Approbation als Tierarzt erhielt. Hierauf beschäftigte ich mich mit vorliegender Arbeit.

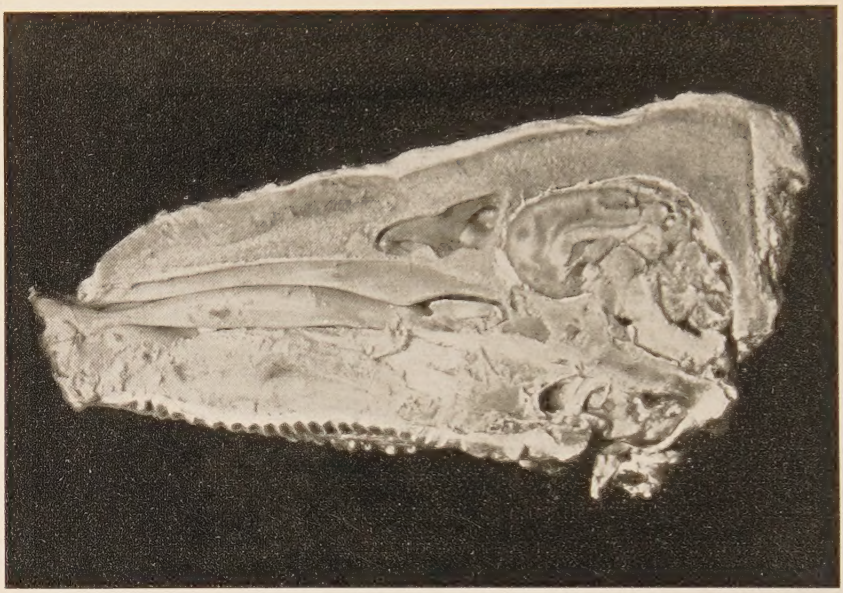

Abb. 1: Sagitalsschnitt durch den kranken Schädel

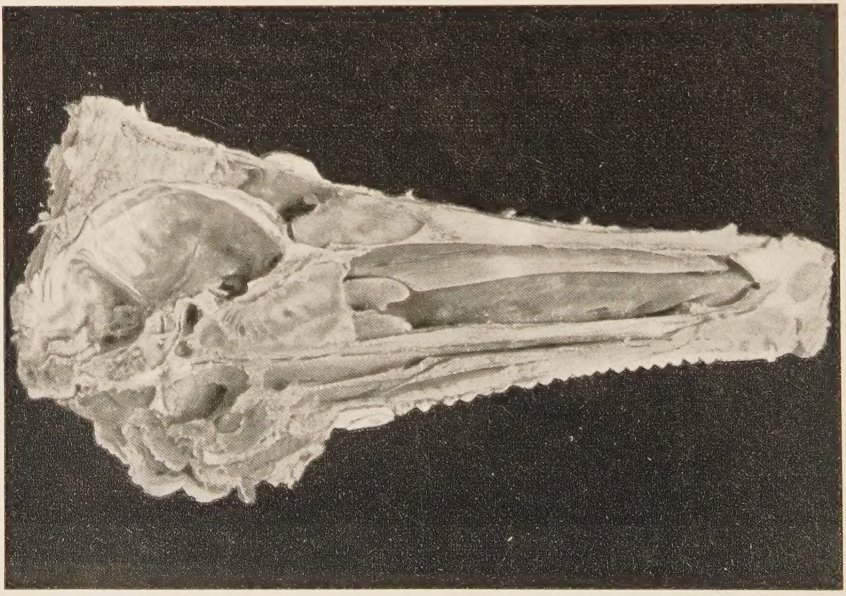

Abb. 2: Sagitalsschnitt durch den gesunden Schädel

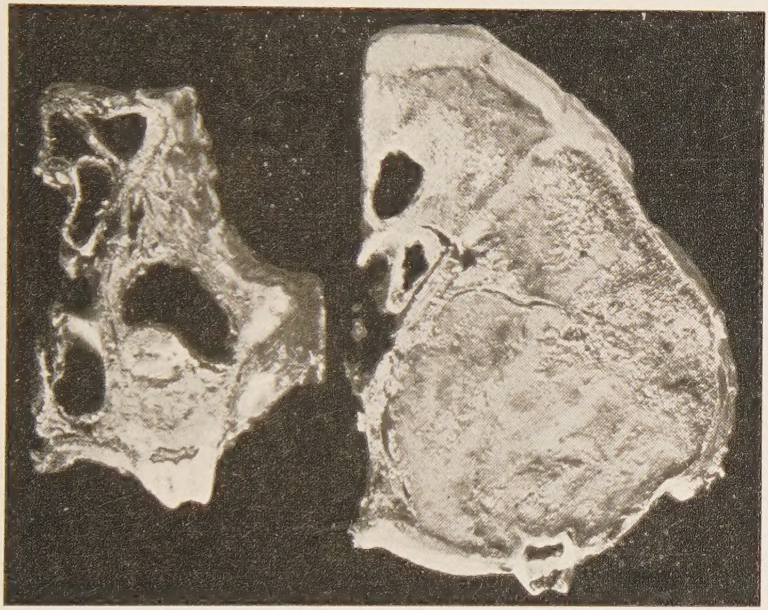

Abb. 3: Querschnitt des kranken und eines gleichaltrigen gesunden Schädels vor M 3

Abb. 4: Querschnitt des kranken und gesunden Schädels vor P. 1